

TUTORIAL DE ANESTESIA DA SEMANA ANESTESIA PARA TONSILECTOMIA

Dr. Kathryn Davies
Royal Devon & Exeter Hospital, UK

*Tradução autorizada do ATOTW #51 realizada por Dra. Gabriela Nerone e
Dra. Maria Eduarda Dias Brinhosa, Hospital Governador Celso Ramos, Brasil.
Correspondência para sba@sba.com.br*

AUTO-AVALIAÇÃO

Assinale verdadeiro (V) ou falso (F) antes de cada afirmativa:

1. As tonsilas são:
 - a. estão localizadas na orofaringe
 - b. sua drenagem venosa é para o plexo faríngeo
 - c. são supridas pelo nervo hipoglosso
 - d. estão localizadas anteriormente à artéria carótida interna
 - e. são constituídas por tecido linfóide

2. A tonsilectomia é uma indicação absoluta em:
 - a. obstrução da via aérea superior
 - b. história familiar de tonsilectomias
 - c. otite recorrente
 - d. tonsilite aguda
 - e. tonsilite recorrente associada a convulsões febris

3. O sangramento pós-tonsilectomia:
 - a. pode ser associado à técnica cirúrgica utilizada
 - b. não é uma emergência
 - c. pode requerer ressuscitação hídrica antes da indução da anestesia
 - d. não requer indução em sequência rápida em caso de reoperação
 - e. requer que seja inserida uma sonda nasogástrica de grosso calibre anteriormente à indução

4. A respeito das complicações após tonsilectomia:
 - a. a analgesia multimodal é desnecessária
 - b. os anti-inflamatórios não-esteroidais estão contra-indicados
 - c. os corticóides não têm utilidade na tonsilectomia
 - d. a dor persiste por 6 a 10 dias após tonsilectomia
 - e. o uso de anestésicos locais é uma prática bem estabelecida

5. Sobre as técnicas cirúrgicas:
 - a. o uso de cauterização diatérmica para dissecação é a técnica preferida
 - b. dissecação romba a frio apresenta piores resultados
 - c. o uso de cauterização diatérmica é associado a maior dor pós-operatória
 - d. o abridor de boca de Boyle-Davis facilita o acesso cirúrgico

e. () a adenotonsilectomia é uma forma estabelecida de tratamento para apnéia obstrutiva do sono.

SUMÁRIO

Introdução
Anatomia e função
Indicações cirúrgicas
Avaliação pré-operatória
Manuseio Intra-operatório
Manuseio Pós-operatório
Complicações
Outras considerações
Controvérsias e perspectivas futuras

INTRODUÇÃO

A tonsilectomia é um procedimento cirúrgico inicialmente descrito na Índia, em 1000 AC. Apesar de não ser realizada tão frequentemente quanto anteriormente, ela continua sendo um procedimento comum principalmente em crianças. As indicações e técnicas cirúrgicas permanecem controversas.

ANATOMIA E FUNÇÃO

A tonsilectomia é definida como a excisão cirúrgica das tonsilas palatinas, que são estruturas de tecido linfóide recobertas por epitélio respiratório e invaginadas de maneira a formar criptas. As tonsilas são em número de 3: a tonsila lingual, a tonsila faríngea (adenóide) e a tonsila palatina¹.

Essas estruturas localizam-se na lateral da orofaringe. O ramo tonsilar da artéria facial é a sua principal fonte de irrigação, enquanto a drenagem venosa ocorre através de um plexo circunjacente à tonsila, que drena para o plexo venoso faríngeo. A veia palatina externa desce a partir do palato mole e adentra o leito tonsilar. Essa grande veia é geralmente a origem da hemorragia venosa pós-tonsilectomia¹.

A inervação é feita pelo nervo glossofaríngeo e nervos palatinos menores. Estruturas importantes que se localizam profundamente ao pólo inferior da tonsila incluem o nervo glossofaríngeo, a artéria lingual e a artéria carótida interna.

As tonsilas são tecido linfóide e, portanto, estão envolvidas na produção de linfócitos e síntese de imunoglobulinas. Acredita-se que tenham um papel no sistema imunológico; porém, quando doentes, considera-se que esse papel deixa de ser significativo.

INDICAÇÕES CIRÚRGICAS

As indicações cirúrgicas podem ser absolutas ou relativas.

As indicações **absolutas** para cirurgia são:

- Obstrução da via aérea superior, disfagia e apnéia obstrutiva do sono.
- Abscesso peritonsilar irresponsivo a tratamento clínico e drenagem cirúrgica adequados.
- Tonsilite recorrente associada a convulsões febris.
- Necessidade de biópsia para confirmar a patologia do tecido².

As indicações **relativas** incluem:

- Tonsilite recorrente irresponsiva a tratamento clínico. O *Royal College of Surgeons* do Reino Unido sugere que os seguintes critérios devem ser preenchidos antes de proceder à tonsilectomia secundária a tonsilite:
 - Dor de garganta secundária a tonsilite.
 - Mais de 5 episódios de tonsilite em um ano.
 - Presença de sintomas por mais de um ano.

- Episódios gravemente incapacitantes de faringite³.
- Mau-hálito persistente e gosto ruim na boca devido a tonsilite crônica.
- Tonsilite persistente em paciente colonizado por *Streptococcus* sp. produtor de beta-lactamase e irresponsivo a antibióticos associados a inibidores da beta-lactamase.
- Suspeita de etiologia neoplásica².

AVALIAÇÃO PRÉ-OPERATÓRIA

Anamnese e exame físico completos são mandatórios para qualquer paciente admitido para tonsilectomia. Em todas as crianças, a presença de sopros cardíacos deve ser descartada. Deve-se também dedicar atenção especial à procura de evidências de apnéia obstrutiva do sono.

Apnéia Obstrutiva do Sono

Em crianças, a hipertrofia adenotonsilar é a causa mais comum de apnéia obstrutiva do sono. Os sinais e sintomas incluem hipoxemia crônica manifestada por policitemia e por padrão eletrocardiográfico de sobrecarga do ventrículo direito (ondas P largas nas derivações DII e V6, ondas R pronunciadas e S profundas em V6). Os sintomas noturnos incluem roncos, curtos episódios de apnéia seguidos de grunhidos e de inquietação. Os sintomas diurnos incluem cefaléia, cansaço matinal e sonolência diurna excessiva². O uso de narcóticos no período perioperatório pode prejudicar o estímulo ventilatório e piorar a hipóxia em pacientes sob ventilação espontânea⁴.

A visita pré-operatória deve ainda excluir evidências de infecção ativa, avaliar a presença de mobilidade dentária e obtenção do consentimento para analgesia perioperatória.

Analgesia Pré-Operatória

Deve-se ponderar sobre a analgesia pré-operatória, que pode ser administrada por via oral na enfermaria. As seguintes medicações e doses são apropriadas para pacientes pediátricos:

- Paracetamol 20mg/kg por via oral
- Ibuprofeno 5mg/kg por via oral

MANUSEIO INTRA-OPERATÓRIO

Indução e manutenção da anestesia

- A indução da anestesia pode ser intravenosa ou inalatória.
- O manuseio da via aérea pode ser feito com intubação traqueal, preferivelmente com tubo pré-moldado ou aramado, ou uma máscara laríngea aramada.
- A indução inalatória é frequentemente desafiadora devido à incidência de obstrução da nasofaringe pela adenóide.
- Pode-se utilizar um agente intravenoso para a indução, como propofol (1,5-2,5mg/kg) ou tiopental (2-7mg/kg).
- O estabelecimento da via aérea pode ser feito sob anestesia profunda ou utilizando um bloqueador neuromuscular.
- A escolha do bloqueador neuromuscular deve levar em consideração a duração da cirurgia e o modo de ventilação a ser utilizado.
- A ventilação pode ser espontânea ou controlada.
- A maioria das crianças pode ser intubada usando succinilcolina (0,5-2,0mg/kg) ou um agente adespolarizante de curta ação, como o mivacúrio (0,1-0,2mg/kg) e mantida sob ventilação espontânea através do tubo traqueal.

Posicionamento do paciente e acesso cirúrgico

- O paciente deve estar em posição supina
- Procede-se à extensão do pescoço e colocação de um coxim sob os ombros.
- O uso de um abridor de boca, comumente o de Boyle-Davis, melhora o acesso cirúrgico.
- A tonsilectomia envolve manipulação cirúrgica na via aérea, então certifique-se de que o tubo endotraqueal está bem fixado na linha média.
- Assegure-se de que a via aérea artificial não seja obstruída ou deslocada pelo cirurgião durante a inserção ou remoção do abridor de boca de Boyle-Davis.

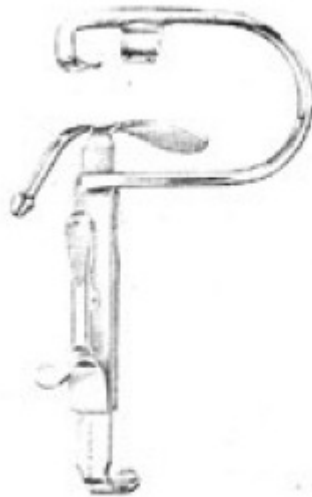


Figura 1. Abridor de boca de Boyle-Davis

- O cirurgião pode utilizar uma das técnicas a seguir:
 - Dissecção a frio com pontos ou gazes para hemostasia.
 - Dissecção a frio utilizando coagulação diatérmica bipolar para hemostasia.
 - Dissecção com cauterização diatérmica unipolar ou bipolar (400-600°C) tanto para dissecção quanto para hemostasia.
 - Coblação, ablação a frio que utiliza eletrocirurgia a baixas temperaturas (60-70°C) tanto para dissecção quanto para hemostasia.
- A incidência de complicações pós-operatórias depende da técnica cirúrgica empregada:
 - A dissecção a frio apresenta menor risco de hemorragia pós-operatória.
 - O uso de cauterização diatérmica aumenta o risco de hemorragia pós-operatória.
 - A ampla utilização de cauterização diatérmica está associada a maior incidência de dor pós-operatória.
- O acesso venoso é essencial, apesar de que a hidratação venosa (10-20ml/kg de solução cristalóide) nem sempre é necessária.
- Certifique-se de que os olhos estão fechados e protegidos.

Analgesia Intra-operatória

Deve-se considerar o uso de opióides:

- Morfina (0,1mg/kg)
- Fentanil (1-5µg/kg)
- Petidina (0,5-2,0mg/kg, por via intramuscular)

O uso de antieméticos também deve ser avaliado:

- Ondansetrona (0,1mg/kg)
- Dexametasona (0,15-1,0mg/kg em crianças)

Emergência da Anestesia

- A aspiração cautelosa da orofaringe sob visualização direta assegura uma via aérea livre de secreções ao final da cirurgia, e limita o dano ao leito tonsilar.
- A ventilação espontânea adequada é essencial antes da extubação.
- Extube o paciente em decúbito lateral esquerdo com cefalodeclive discreto.
- A extubação deve ser realizada após o retorno dos reflexos de proteção da via aérea (i.e., extubação com o paciente acordado) e assim que o paciente esteja em condições compatíveis com as habilidades dos responsáveis pelos cuidados na sala de recuperação.

MANUSEIO PÓS-OPERATÓRIO

- Administre oxigênio até a recuperação completa
- Analgesia pós-operatória:
 - Opióides na recuperação se necessário, idealmente utilizando a mesma droga administrada no período intra-operatório.
 - Paracetamol administrado em horários regulares.
 - Ibuprofeno administrado em horários regulares.
- Vigilância para evidências de sangramento pós-operatório.
- Avaliações frequentes do pulso, da pressão arterial, da frequência respiratória e da presença e intensidade da dor.

COMPLICAÇÕES

- Dor
- Náuseas e vômitos
- Sangramento

Sangramento pós-tonsilectomia

Essa é uma complicação grave, que pode ocorrer na sala de recuperação ou horas depois. Deglutição persistente é um indicador precoce de sangramento do leito tonsilar. O volume da perda sanguínea não pode ser mensurado e o paciente pode estar hipovolêmico e necessitar de ressuscitação hídrica antes da indução da anestesia para revisão da hemostasia.

O anestesista deve considerar:

- a. O estômago do paciente pode estar repleto de sangue e, portanto, pode existir risco significativo de aspiração.
- b. A intubação pode ser difícil devido à presença de sangue na via aérea e edema resultante da intubação anterior⁴.

A ressuscitação hídrica pode ser necessária. Deve-se avaliar o status volêmico do paciente antes da indução da anestesia.

- Nível de consciência/Escala de Coma de Glasgow
- Tempo de enchimento capilar
- Frequência cardíaca
- Débito urinário

A pressão arterial em pacientes saudáveis não é um bom indicador do volume intravascular, já que a sua diminuição somente acontece quando o paciente está profundamente hipovolêmico.

Manuseio do sangramento pós-tonsilectomia

- Um anestesista experiente deve estar presente.
- Acesso venoso e ressuscitação hídrica antes da indução.
- A intubação em sequência rápida proporciona intubação rápida enquanto protege a via aérea durante a indução, e é a técnica de escolha. Alguns anestesistas preferem indução inalatória realizada com o paciente em decúbito lateral esquerdo, em céfalodeclive.
- A inserção de sonda nasogástrica de grosso calibre para esvaziar o estômago pode ser feita antes ou depois da cirurgia. Assegure-se de que o estômago tenha sido esvaziado antes da extubação.
- Extube o paciente em decúbito lateral esquerdo, em discreto céfalodeclive.
- O paciente deve permanecer na sala de recuperação por um período prolongado para que se possa assegurar que o sangramento tenha parado.
- Deve-se medir a concentração de hemoglobina no sangue e a coagulação no período pós-operatório.

OUTRAS CONSIDERAÇÕES

Corticóides e tonsilectomia

O uso de dose única de dexametasona (0,15-1,0mg/kg) em crianças é associado à redução na incidência de náuseas e vômitos após tonsilectomia e a melhor recuperação quando comparada com placebo. Esse é um tratamento efetivo, seguro e barato^{6a}.

Anti-inflamatórios não-esteroidais (AINEs)

Não há evidências de que o uso de AINEs para analgesia pós-tonsilectomia aumente a incidência de sangramento. Há algumas evidências sugerindo que a incidência de náuseas e vômitos é reduzida com o uso de AINEs^{6b}.

Anestésicos locais no leito tonsilar

Não há evidências suficientes de que o uso de anestésicos locais reduza a dor pós-operatória^{6c}.

Variante da Doença de Creutzfeld-Jacob

Os príons, agentes proteicos que são variantes das proteínas príon do cérebro normal, acumulam-se no tecido linfóide e não são adequadamente destruídas pela esterilização cirúrgica. Portanto, a transmissão entre pacientes de condições causadas por príons é uma possibilidade real. Instrumentos para uso único foram desenvolvidos no Reino Unido em 2001, porém isso resultou em aumento da hemorragia pós-operatória. Essas recomendações foram então reavaliadas e decidiu-se retomar o uso instrumentos reutilizáveis.

CONTROVÉRSIAS E PERSPECTIVAS FUTURAS

- Pesquisas sobre a tonsilectomia continuam frequentes. A técnica ideal ainda não é conhecida e há divergências sobre a sua segurança como procedimento ambulatorial.
- No tratamento da obstrução da via aérea secundária a hipertrofia tonsilar, a tonsilectomia utilizando laser pode ser efetiva e menos dolorosa que a tonsilectomia tradicional, porém a efetividade desse método não foi demonstrada por ensaios clínicos².
- A indicação para tonsilectomia como tratamento de faringite recorrente é controversa. Não há evidências de que a tonsilectomia reduza a incidência de faringite nesse grupo de pacientes^{6d}.
- A adenotonsilectomia como tratamento aprovado para apnéia obstrutiva do sono em crianças carece de evidências suficientes.

REFERÊNCIAS

1. McMinn RMH. Last's Anatomy, regional and applied. 9th ed: p 490-491
2. Drake A, Carr MM. Tonsillectomy. June 2005. www.emedicine.com
3. Scottish Intercollegiate Guidelines Network. Management of sore throats and indications for tonsillectomy. SIGN publication No. 34. Disponível em <http://www.sign.ac.uk>
4. Allman KG, McIndoe AK, Wilson IH. Emergencies in Anaesthesia: p 424
5. Royal College of Surgeons. National Prospective Tonsillectomy Audit. Final report of audit carried out in England and Northern Ireland from July 2003 to September 2004.
6. The Cochrane Library. Disponível em <http://www.mrw.interscience.wiley.com>
 - 6a. Steward DL, Welge JA, Myer CM. Steroids for improving recovery following tonsillectomy in children. 2006
 - 6b. Cardwell M, Siviter G, Smith A. Non-steroidal anti-inflammatory drugs and perioperative bleeding in paediatric tonsillectomy. 2005.
 - 6c. Hollis LJ, Burton MJ, Millan JM. Peri-operative local anaesthetic for reducing pain following tonsillectomy. 1999.
 - 6d. Burton MJ, Towler B, Glasziou P. Tonsillectomy versus non-surgical treatment for chronic/recurrent acute tonsillectomy. 1999.
 - 6e. Lim J, McKean M. Adenotonsillectomy for obstructive sleep apnoea in children. 2001.
7. Department of Health Press release. 14/12/2001. The re-introduction of reusable instruments for tonsil surgery. Disponível em <http://www.dh.gov.uk>

RESPOSTAS DA AUTO-AVALIAÇÃO

1.
 - a. V
 - b. V
 - c. F
 - d. V
 - e. F

2.
 - a. V
 - b. F
 - c. F
 - d. F
 - e. V

3.
 - a. V
 - b. F
 - c. V
 - d. F
 - e. F

4.
 - a. F
 - b. F
 - c. F
 - d. V
 - e. F

5.
 - a. F
 - b. F
 - c. V
 - d. V
 - e. V